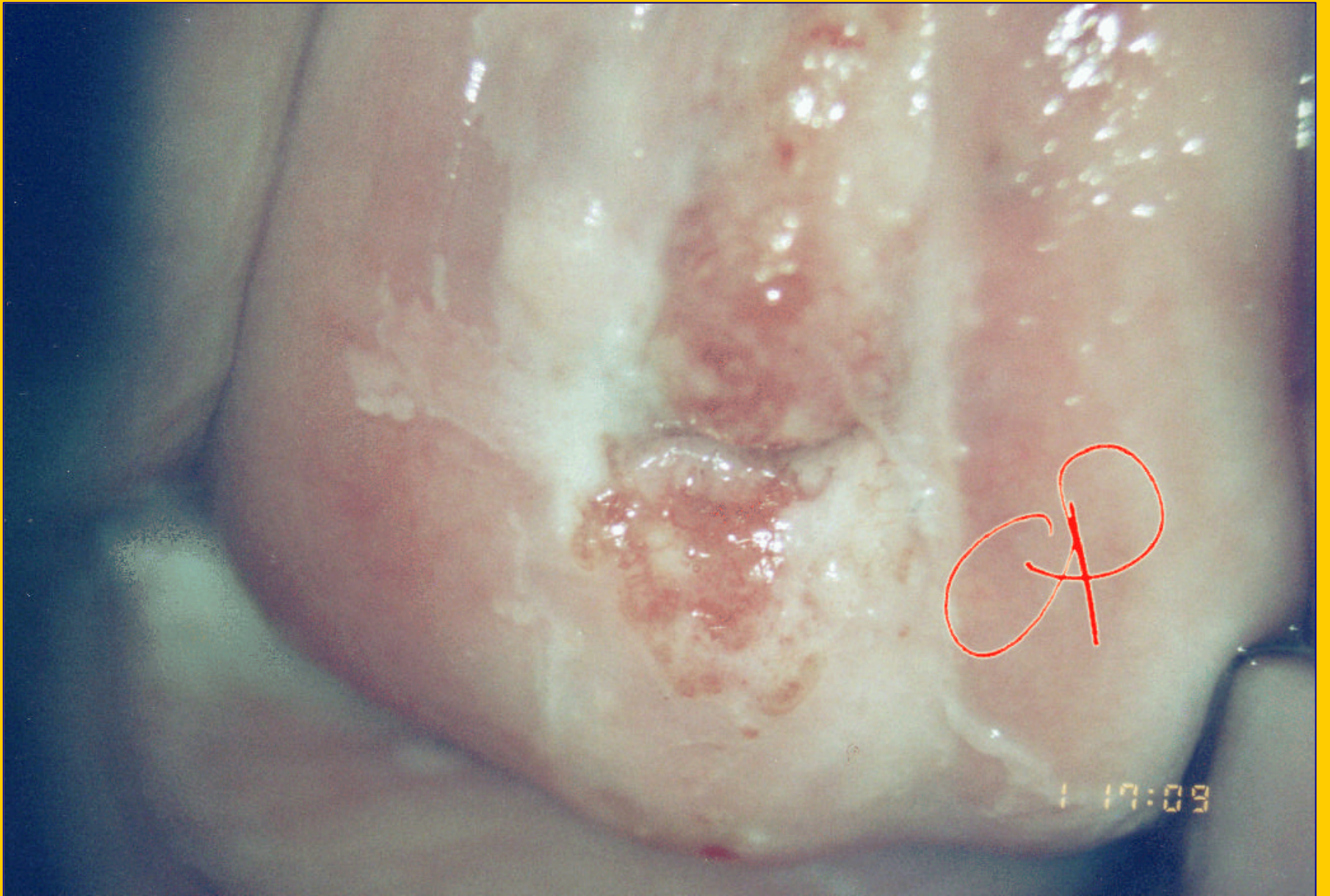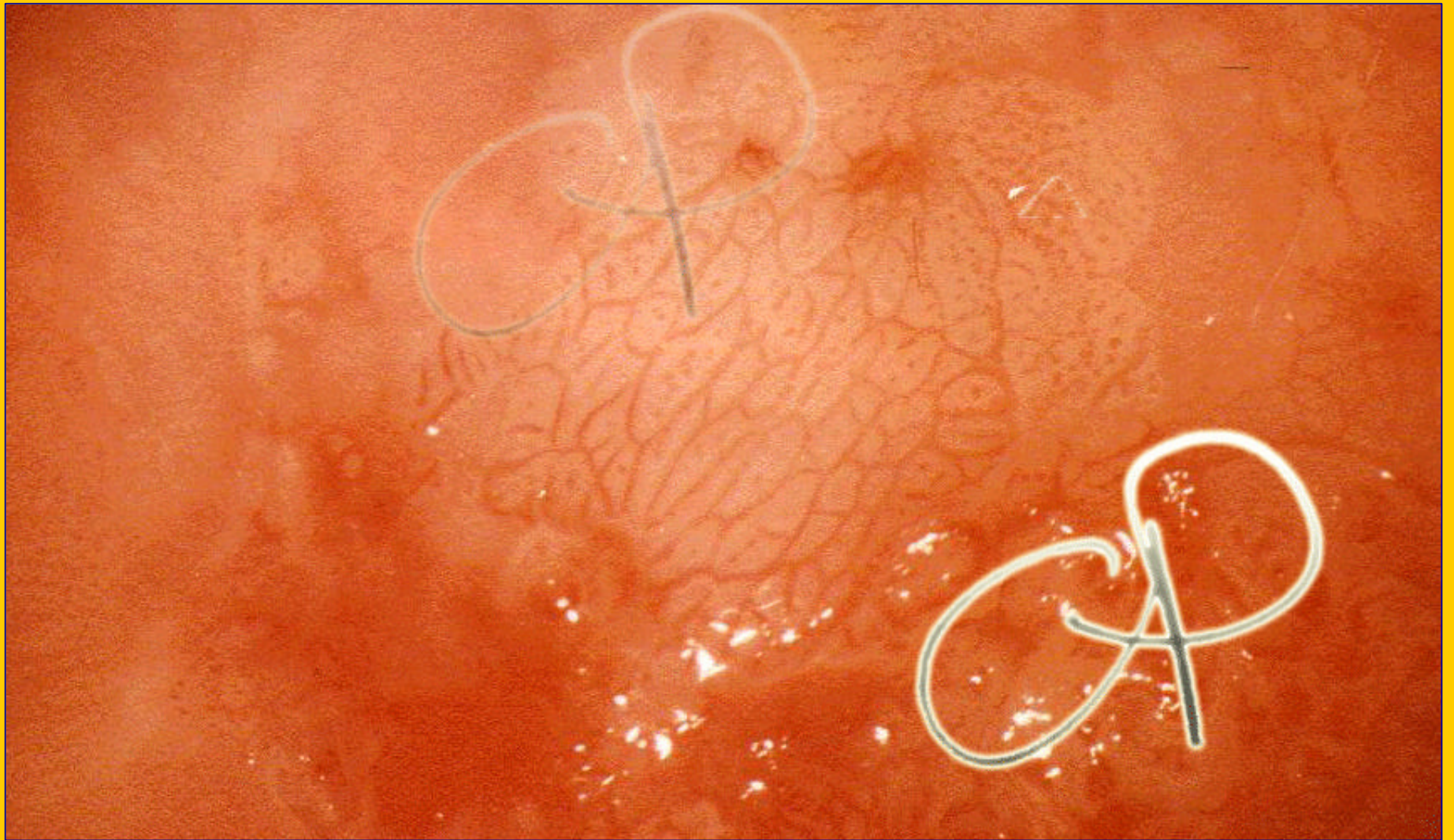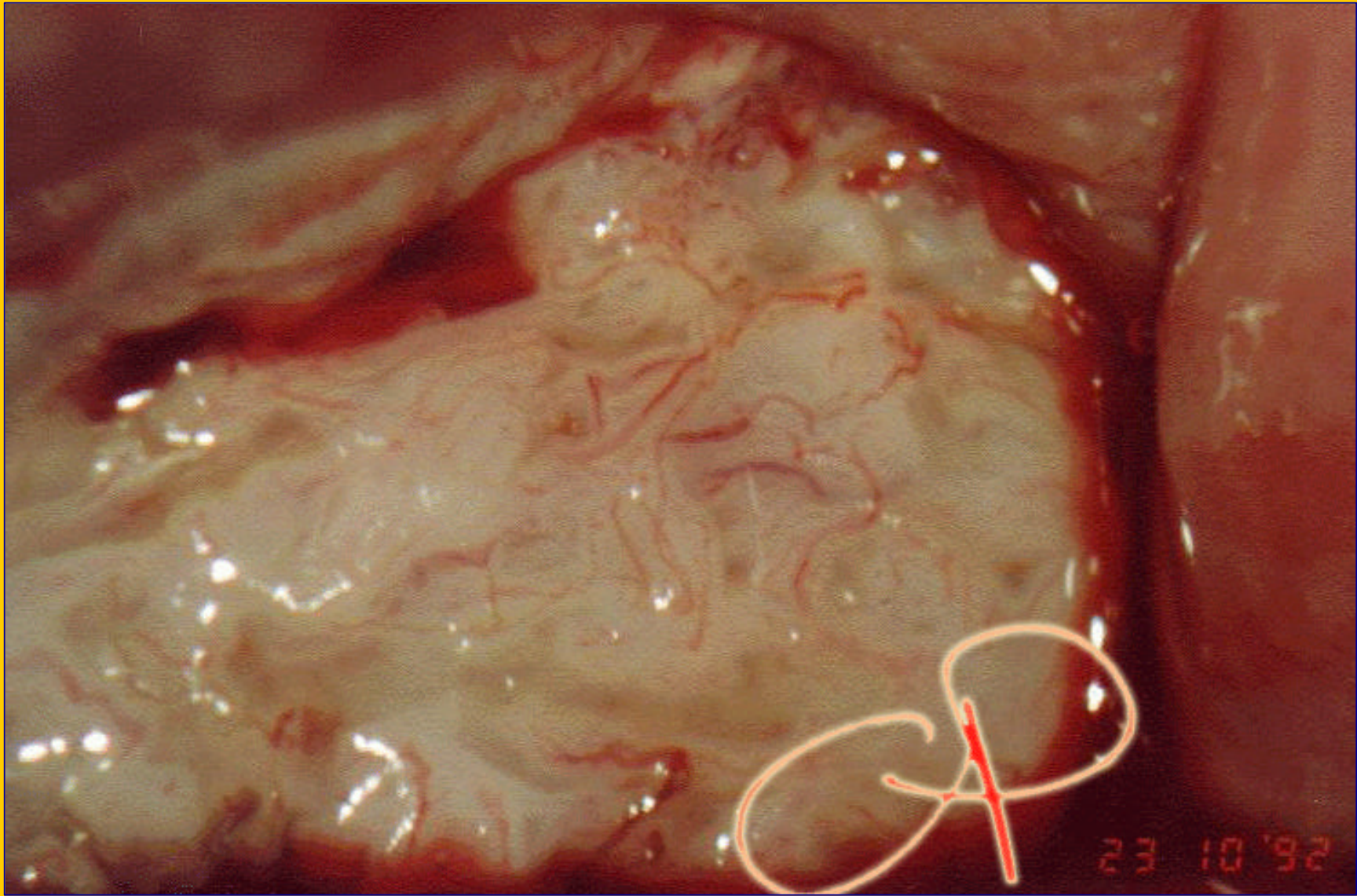


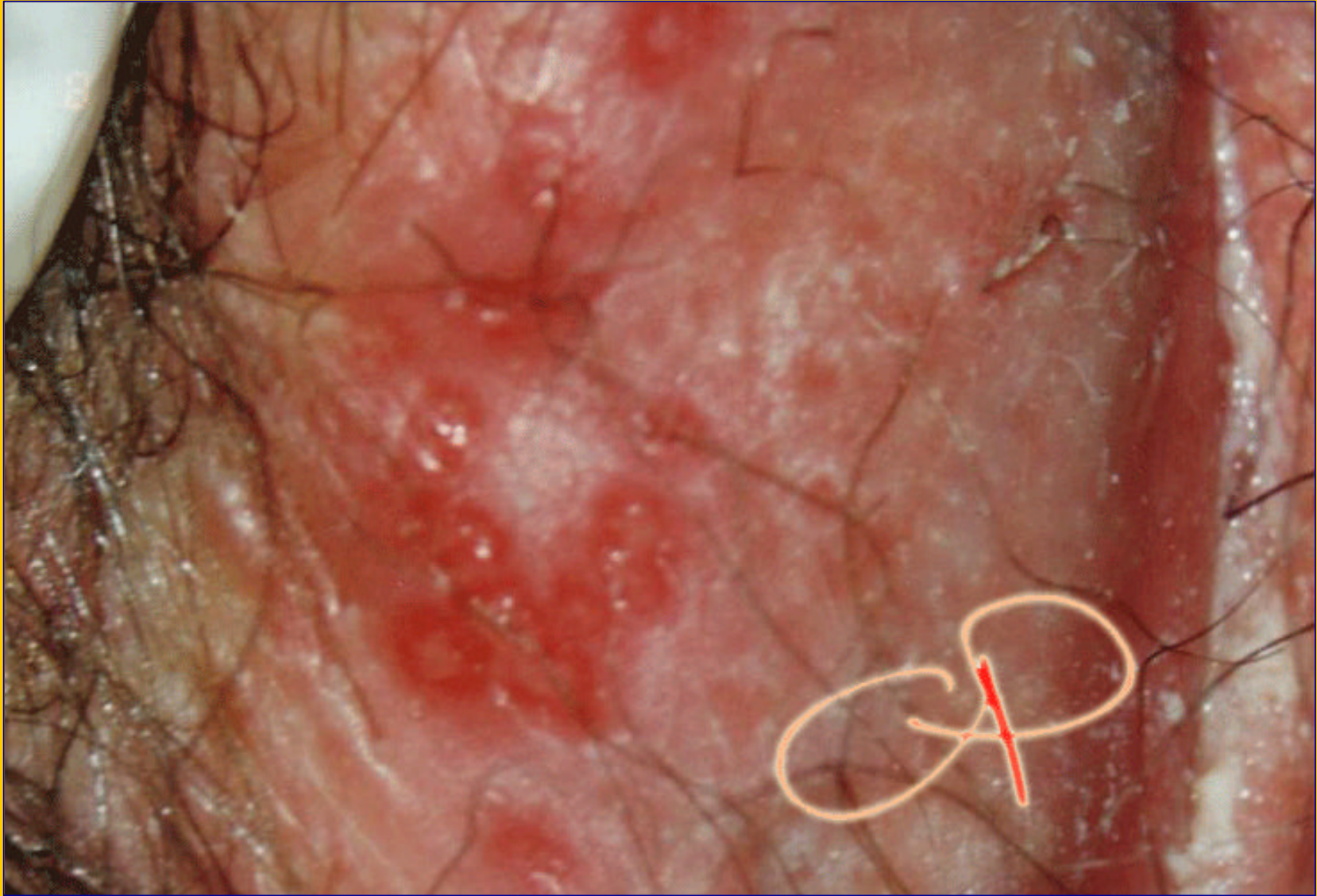**TA2: Epitelio bianco ispessito, opaco. Sil di alto grado**



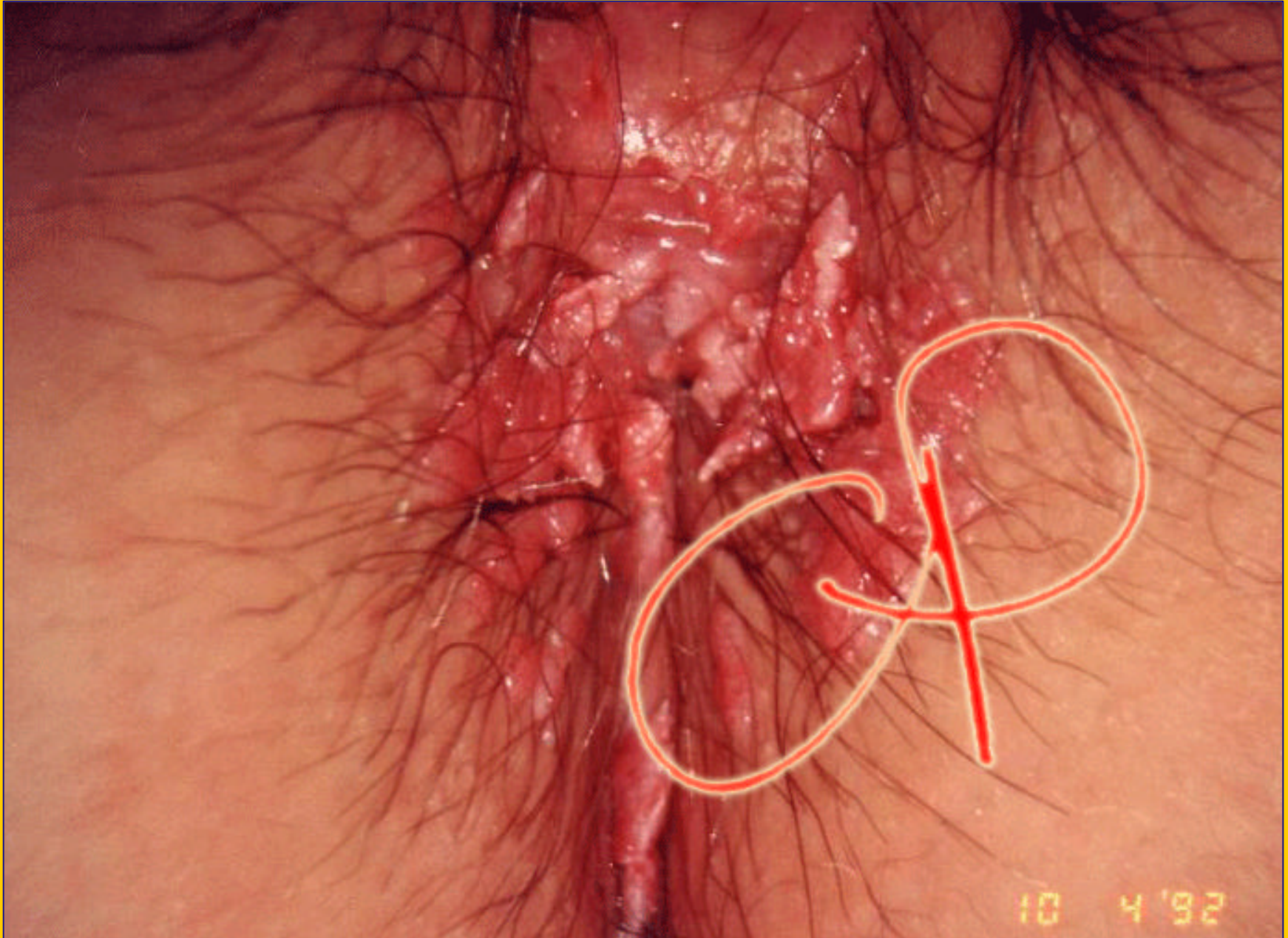**TA2:mosaico e puntato irregolare . SIL di alto grado**



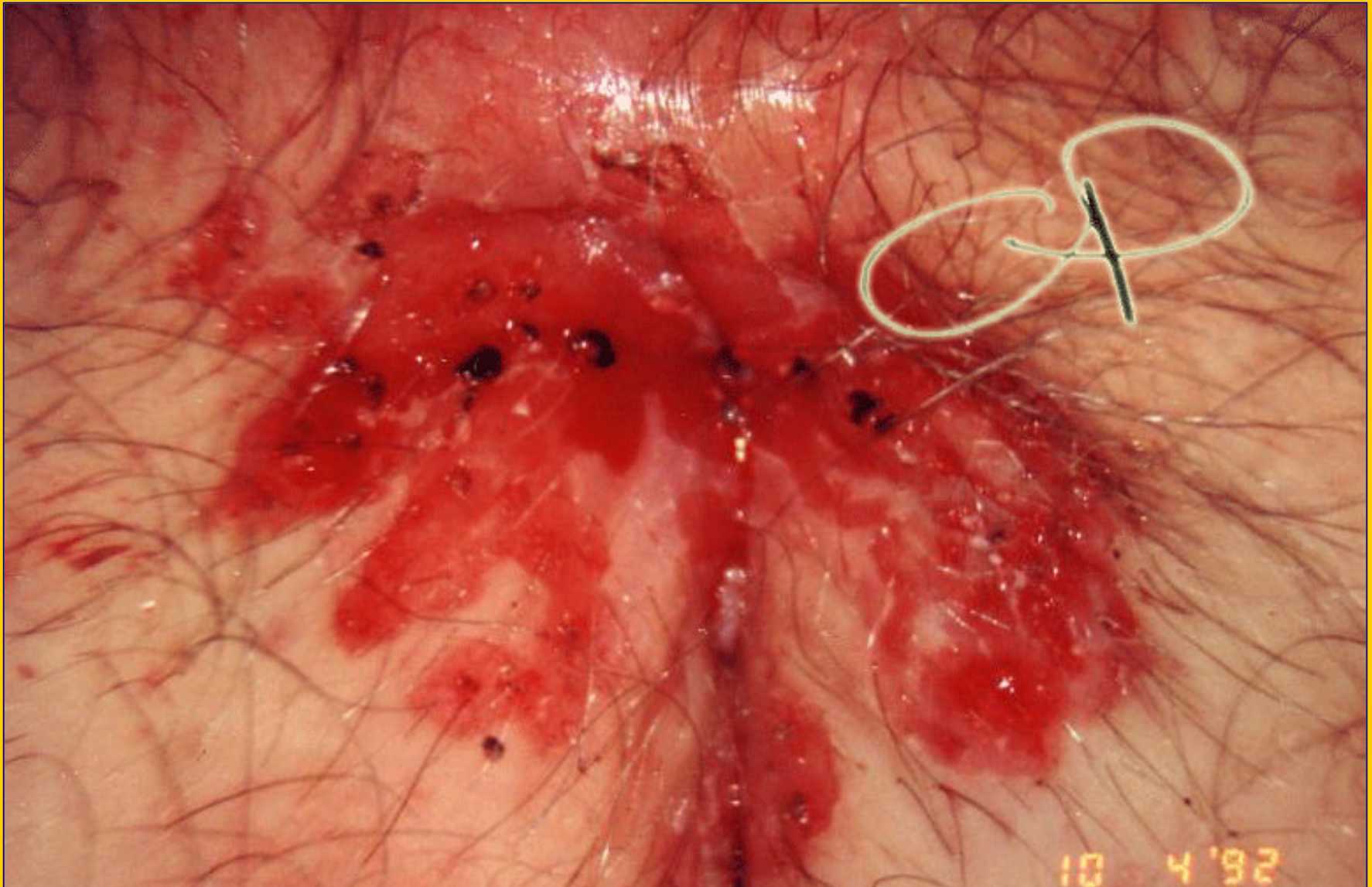
**Carcinoma della portio: neoformazione rilevata di colore bianco opaco con vasi atipici**



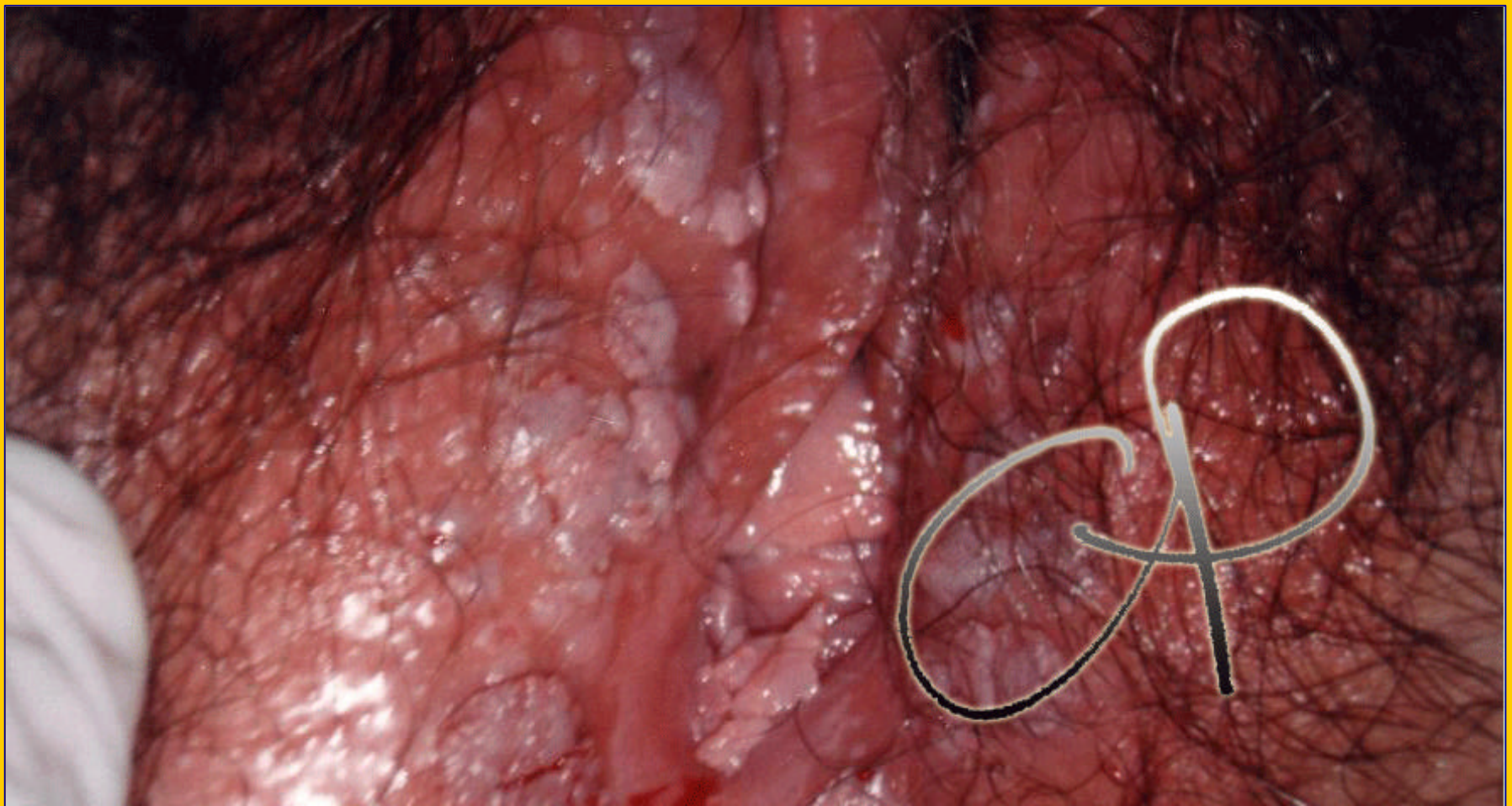
**Herpes vulvare: 2° fase con molteplici ulcerazioni a fondo giallastro circondate da una reazione eritematosa**



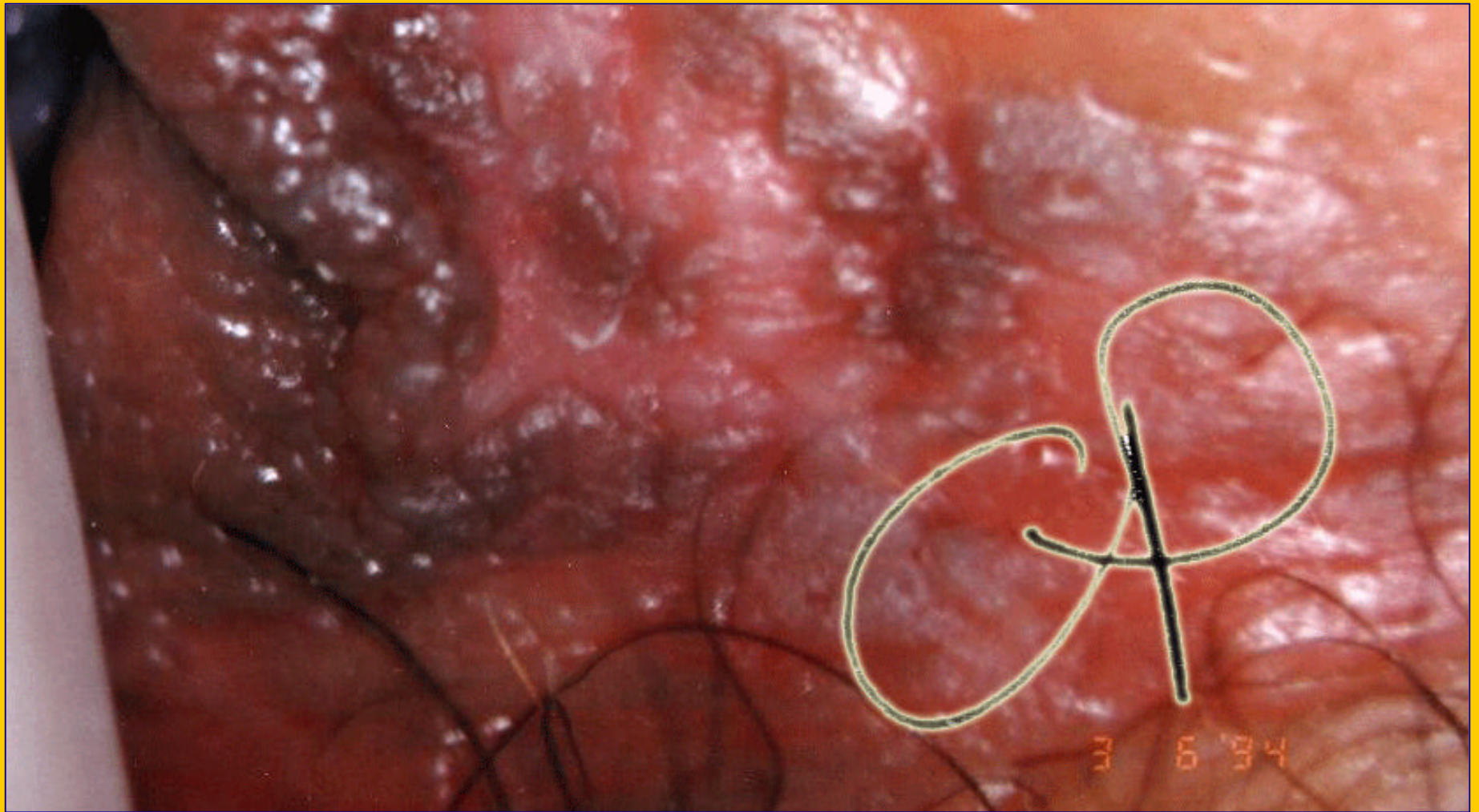
**Condilomatosi florida della vulva e del perineo**



**Vaporizzazione laser di estesa condilomatosi vulvare:  
aspetto immediatamente dopo la fine del trattamento**

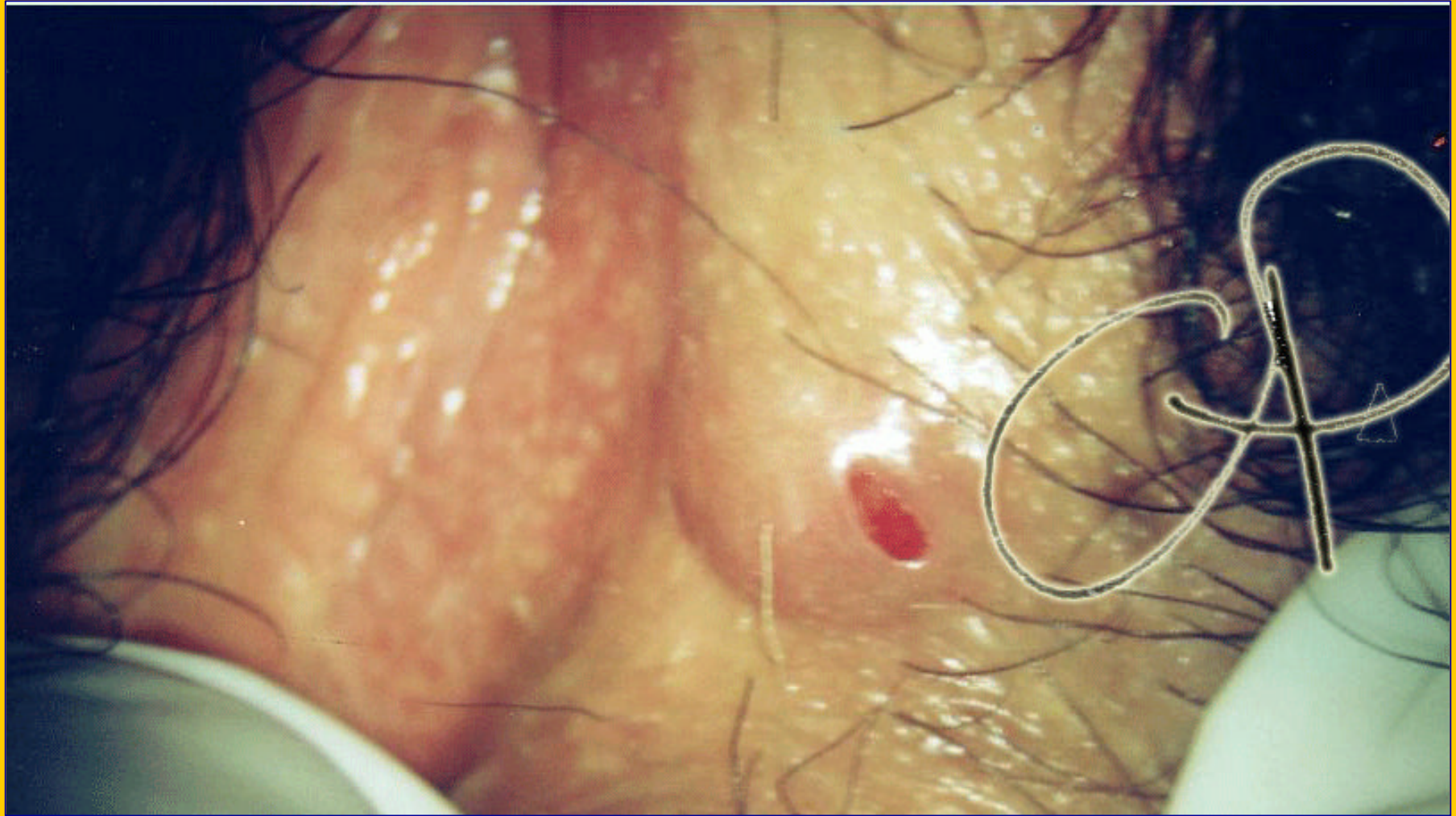


**Condilomatosi florida della vulva**

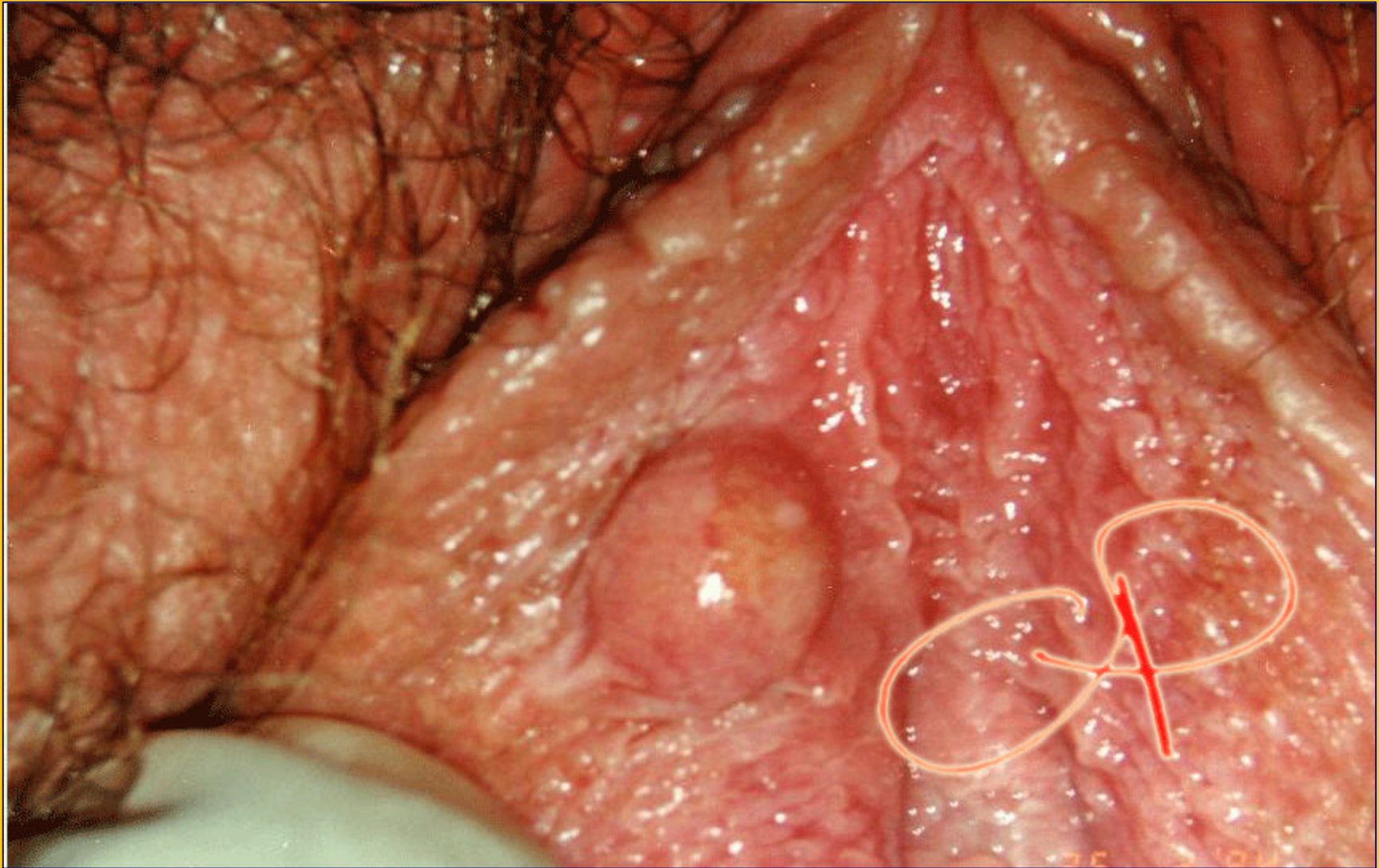


**VIN 3 della vulva: area pigmentata, rilevata, cherosica**

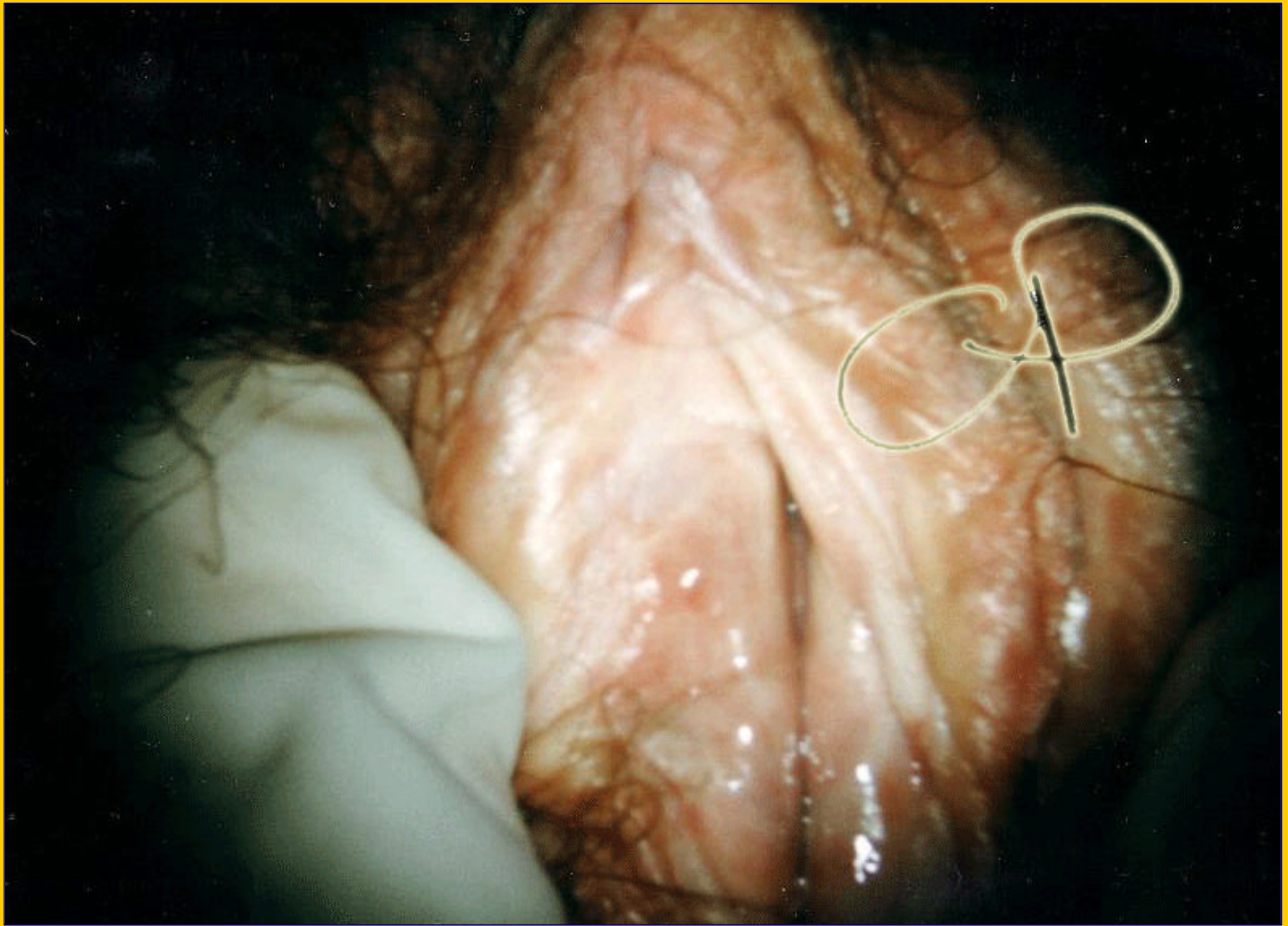



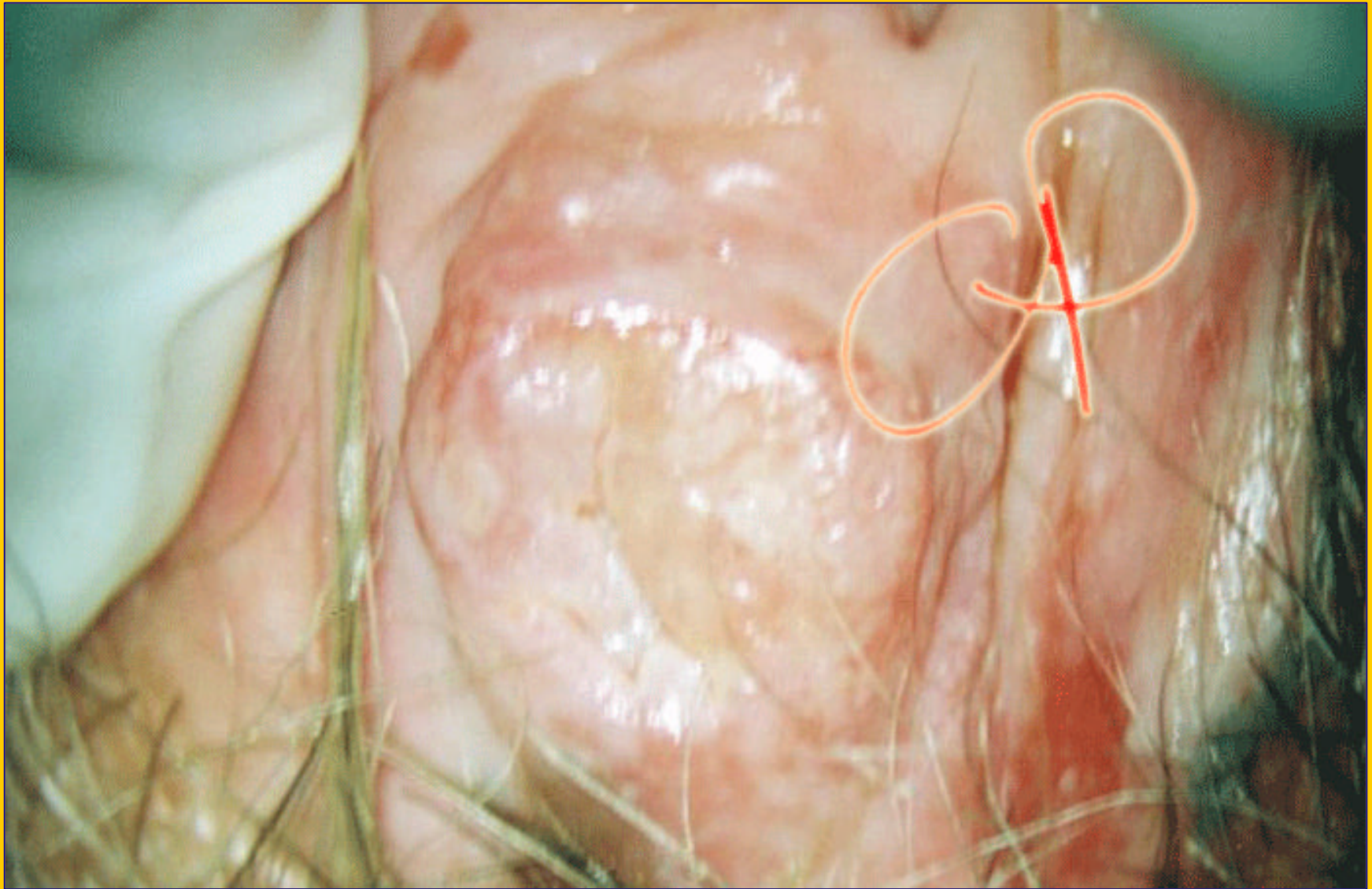
**Idroadenoma papillifero: formazione rilevata a superficie ulcerata**



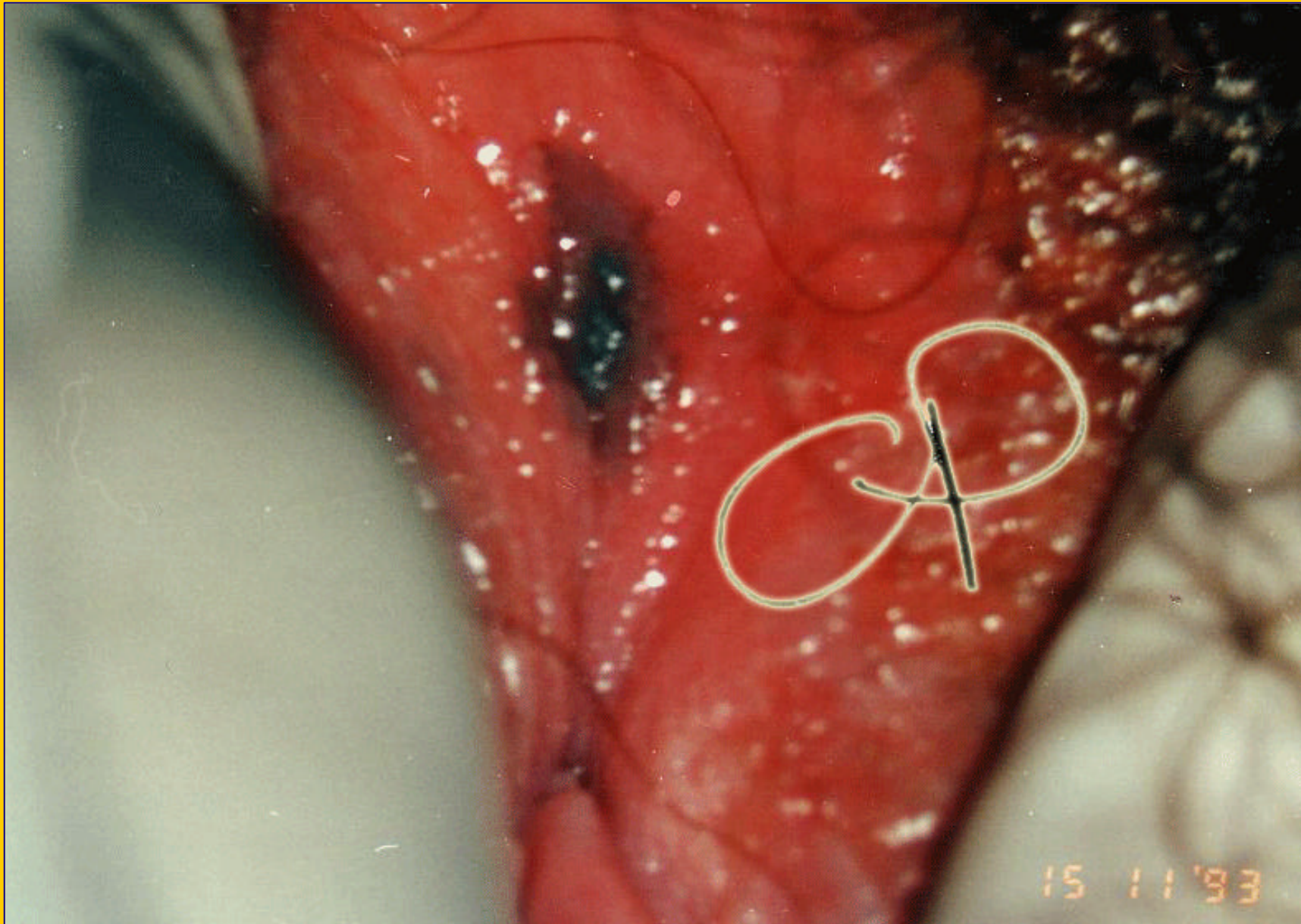
**Cisti sebacea**



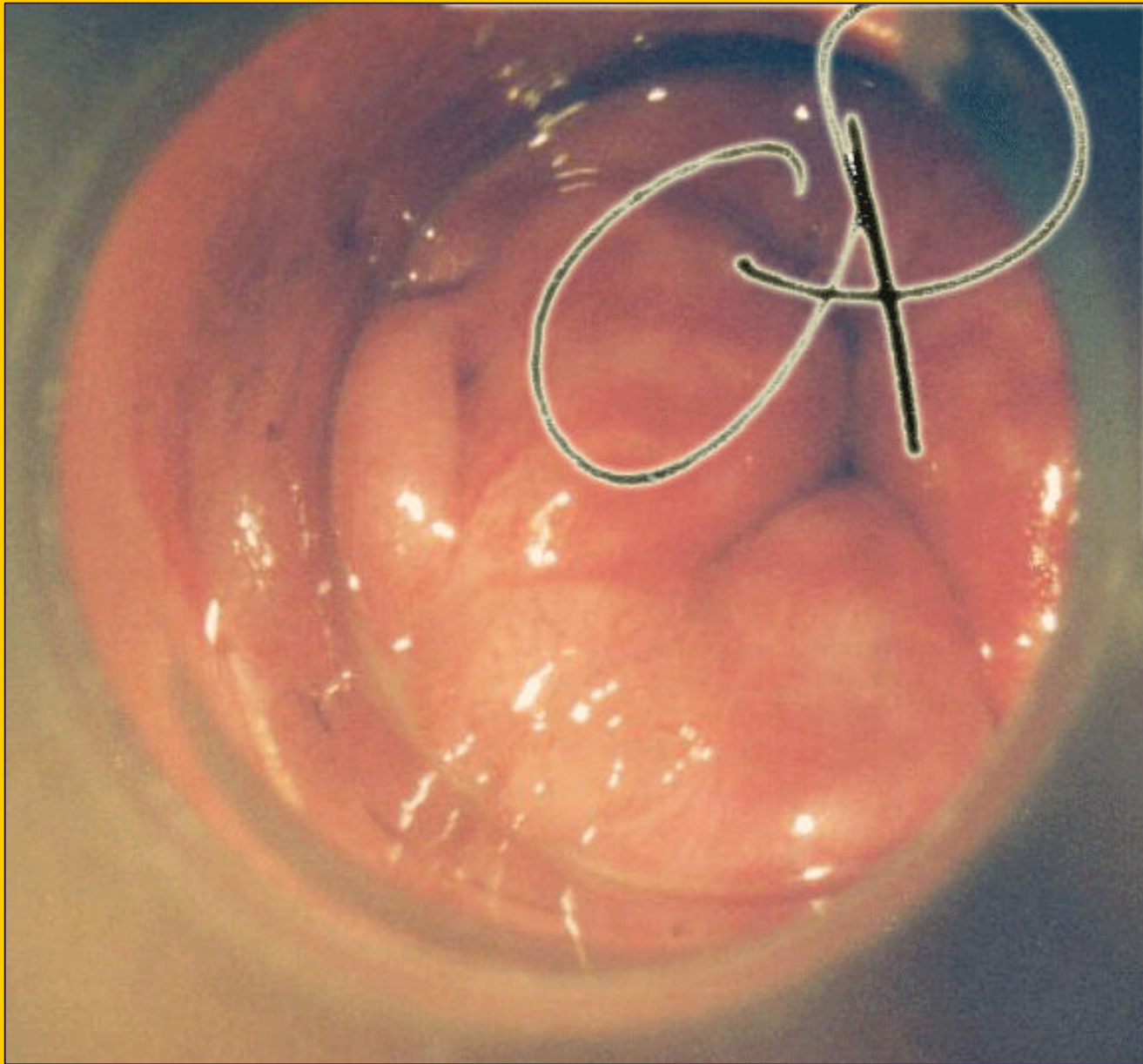
**Lichen sclero atrofico**



**ca vulva: nodulo biancastro con vasi atipici**



**Melanoma della vulva**



**Anuscopy: condilomatosi florida dell'ampolla rettale**